

## Résumé:

Le scellement prophylactique des sillons dentaires est un acte non invasif efficace pour prévenir la carie dentaire qui est préconisé par la Haute Autorité de Santé pour les enfants et les adolescents à risque carieux élevé en complément d'une hygiène bucco-dentaire régulière.



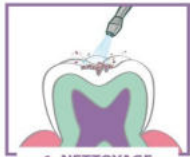## Le scellement prophylactique des sillons des molaires permanentes

## Définition :

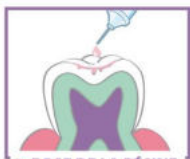
Acte non invasif visant à combler les sillons dentaires avec un matériau adhésif fluide afin de réaliser une barrière physique étanche, lisse et plane qui s'oppose à l'accumulation de plaque dentaire et prévient la déminéralisation acide de l'émail à ce niveau, donc la carie dentaire.

## Critères d'indication :

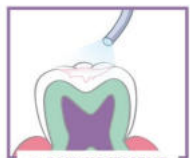- ◇ Risque carieux individuel (RCI) élevé
- ◇ Patients de moins de 20 ans
- ◇ Premières et deuxièmes molaires permanentes
- ◇ Période post-éruptive (durant les 2 à 4 années qui suivent l'éruption de la dent) en raison de l'immaturation de l'émail.
- ◇ Molaire saine ou avec une lésion pré-carieuse de l'émail



1. NETTOYAGE



2. POSE DE LA RÉSINE



3. DURCISSEMENT

Sont classés à « RCI élevé » les patients qui ont au moins un facteur de risque :

## D'après l'enquête santé orale NC 2012 ( enfants de 6 ans)

Proportion d'enfants avec des lésions carieuses non traitées	58%
Proportion d'enfants déclarant consommer des boissons sucrées	30%
Proportion d'enfants avec de la plaque dentaire	87%
Proportion d'enfants ayant besoin de Prévention ou d'éducation en santé	98%

- Absence de brossage dentaire quotidien
- Ingestions sucrées régulières en dehors des repas ou du goûter (y compris médicaments sucrés)
- Présence de plaque dentaire visible à l'œil nu (sans révélateur de plaque)
- Présence et/ou antécédents de caries et/ou de lésions pré-carieuses de l'émail (examen visuel et radiologique)
- Sillons anfractueux sur les molaires permanentes
- Présence d'éléments rétentifs (ex : appareils orthodontiques)
- Présence de défauts structurels de l'émail sur les molaires permanentes
- Altération du flux salivaire (congénitale, chirurgicale, médicamenteuse ou liée à une irradiation)
- Besoins spécifiques de soins dentaires liés à l'état de santé général (ex : déficience ou handicap physique ou mental)
- Présence de caries actives chez la mère ou dans la fratrie
- Sous-utilisation des ressources de soins dentaires (absence de consultation dentaire >12 mois)



Téléphone : 250 444  
Télécopie : 250 763  
helene.pichot@ass.nc

Références:

HAS. Recommandations pour la pratique clinique . Nov 2005.

Matysiak M, Courcier-Soustre E. Pratiques et Organisation des Soins. vol 38 n° 4 Oct-Dec 2007.

Cochrane Database Syst Rev. 2013 Mar 28;3: CD001830.

L'application de résines de scellements prophylactiques permet de diminuer significativement le pourcentage de molaires permanentes cariées.

L'efficacité des scellements de sillon est liée à leur rétention clinique.

La rétention des scellements est optimisée par le respect du protocole opératoire et l'adaptation du matériau aux capacités d'isolation de la dent.

### Protocole opératoire

1. Nettoyage mécanique de la surface de l'émail (brossette sèche ou aéropolissage)
2. Préparation acide de l'émail 10 à 20s
3. Rinçage abondant air/eau 30s
4. Séchage 15s
5. Pose du matériau adapté aux conditions d'isolation
6. Polymérisation du matériau 20s
7. Contrôle de la rétention à la sonde

### Choix du matériau de scellement

Isolation satisfaisante

(rouleaux salivaires +aspiration chirurgicale ou digue de caoutchouc

NB : cotation SC9=4680 FCFP si réalisation avant 14 ans et 1 seule fois par dent

### ↳ Résine photo polymérisable

Isolation imparfaite

### ↳ Ciment verre-ionomère

Isolation impossible

### ↳ Différer le scellement

Et renforcer les autres méthodes préventives: (ex: pose de vernis fluorés)

### Faut-il ouvrir mécaniquement les sillons dentaires avant de les sceller ?

Non car l'ouverture des sillons perturbe l'équilibre du système du sillon et expose l'enfant sans nécessité aux instruments rotatifs.

Cependant, en cas de suspicion de carie dentaire, et après réalisation d'une radiographie rétro coronaire. S'il existe un doute sur l'extension de la lésion à la dentine, l'ouverture du sillon peut être réalisée.

Si la lésion reste confinée à l'émail, un scellement de restauration préventive sera réalisé. En cas d'extension de la lésion à la dentine, une restauration conventionnelle est indiquée.